Mão

Luxações e Lesões Ligamentares da articulação metacarpofalângica

Rockwood & Green's Fractures in Adults – 10ª ed.

AMF DO POLEGAR

ARTICULAÇÃO + LESADA DA MÃO

Ligamento Colateral Ulnar (LCU) → **estrutura + lesada** (resiste ao desvio radial na pinça/preensão)

Ligamento Colateral Radial (LCR) e luxações francas → **menos comuns**, mas exigem atenção imediata

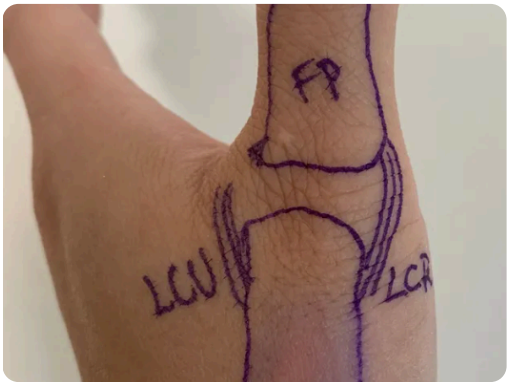

AMF DOS DEDOS

Luxação → INCOMUM

INDICADOR → dedo + aco metido → seguido pelo mindinho

Dígitos centrais: protegidos pelo lig. metacarpal transverso → **menos envolvidos**

Luxação central → frequentemente associada a luxações concomitantes dos dígitos-borda

LCR do indicador → **maior propensão a lesão** vs. LCU

AVALIAÇÃO INICIAL
Estabilidade ligamentar deve ser testada comparando com o dedo contralateral — pacientes têm ampla variação de frouxidão articular normal, e comparar evita falsos positivos

MECANISMO – POLEGAR

Injúria por **FORÇA DE ABDUÇÃO/RADIAL** durante pinça ou preensão → rompe o Ligamento Colateral Ulnar (LCU) → mecanismo + comum do polegar

"SKIER'S THUMB" → nome clássico para essa lesão; muito comum em esquiadores (queda segurando o bastão)

Luxações francas e lesões do Ligamento Colateral Radial (LCR) → menos comuns; ocorrem por hiperextensão ou força em direção ulnar

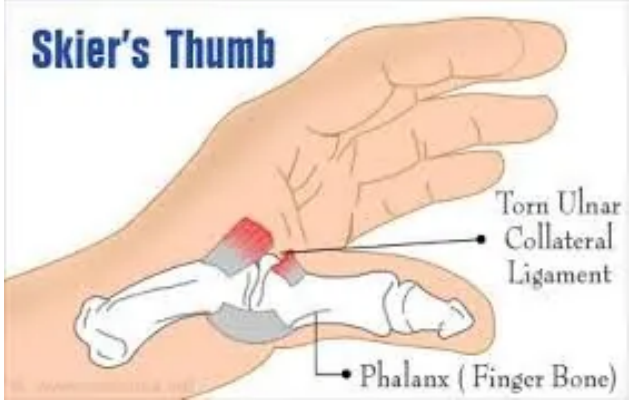

MECANISMO – DEDOS

Lesão ligamentar **sem luxação franca** é muito mais frequente que a luxação completa

INDICADOR → dedo + acometido; **LCR é a estrutura + lesada** (papel crítico na pinça fina e "chuck grip") — força ulnar durante flexão é o mecanismo + frequente

LUXAÇÃO DORSAL é muito mais comum que volar: a AMF resiste bem à hiperextensão moderada, mas quando a força aumenta, a **placa volar rompe** — geralmente no local de inserção membranosa no colo do metacarpo (MTC) → dedo subluxado dorsalmente. A extensão da força aplicada diferencia luxação simples de complexa

GRAU	ACHADO CLÍNICO	LESÃO
GRAU I	Dor/sensibilidade sobre o ligamento sem frouxidão	entorse sem ruptura
GRAU II	Alguma frouxidão, mas com endpoint firme	ruptura parcial
GRAU III	Frouxidão significativa sem endpoint	ruptura completa

LUXAÇÃO DA AMF – CLASSIFICAÇÃO

COMPLEXA / COMPLETA → luxação irredutível por interposição de tecidos articulares com contenção medial e lateral. No indicador: **tendão flexor medialmente, lumbrical lateralmente, lig. natatorio distalmente e lig. metacarpal transverso superficial proximalmente** — formam o "nó corredouro" que impede a redução fechada

SIMPLES / INCOMPLETA → subluxação da Articulação Metacarpofalângica (AMF), facilmente redutível por método fechado

DORSAL vs. VOLAR → descreve a direção da FP em relação ao MTC

ABERTA vs. FECHADA → descreve se a pele sobre a lesão está íntegra e se o envelope de partes moles comunica com a articulação

Indicações

LUXAÇÃO SIMPLES/INCOMPLETA

RUPTURA LIGAMENTAR SIMPLES COM CONGUENCIA ARTICULAR

DEFORMIDADE REDUTIVEL

LUXAÇÃO FECHADA

✘ Contraindicações relativas

LUXAÇÃO COMPLEXA/COMPLETA

LESÃO DE STENER DO POLEGAR

FRATURA INTRA-ARTICULAR DESLOCADAS CONCOMITANTES

LUXAÇÕES MÚLTIPLAS / LUXAÇÃO ABERTA

LESÃO LIGAMENTAR SEM LUXAÇÃO

Graus I e II → tratamento conservador: imobilização + fisioterapia guiada

Polegar: tala por **4 SEMANAS** → período adicional com terapia guiada

Dedos: talas que limitam movimento + buddy taping no dedo adjacente

Grau III (dedos): alguns casos tratáveis de forma fechada, mas **percentual falha e necessita cirurgia**

Grau III (polegar / ruptura completa do LCU): GERALMENTE CIRÚRGICO pelo risco de Lesão de Stener — se optar por conservador, **excluir Stener com US ou RNM antes**

REDUÇÃO FECHADA – TÉCNICA

Deve ser tentada em **todas** as luxações e subluxações, incluindo as complexas

Manobra: **FORÇA VOLAR NA BASE DA FP** para engajar a face dorsal da cabeça do MTC → manter contato contínuo e deslizar de volta à posição

EVITAR TRAÇÃO E HIPEREXTENSÃO — ambas convertem luxação simples em complexa ao interpor a placa volar

Se estável após redução → tala bloqueadora dorsal, sem extensão além do neutro

Fisioterapia precoce é **essencial** para otimizar resultado funcional

TRATAMENTO CIRÚRGICO – INDICAÇÕES

Luxação irredutível por via fechada → PRINCIPAL INDICAÇÃO (estruturas interpostas bloqueando a redução)

Luxação aberta → desbridamento obrigatório em centro cirúrgico para prevenir artrite séptica

Ruptura completa do LCU do polegar → cirurgia na maioria dos casos (risco de Lesão de Stener e instabilidade crônica)

LCR do indicador e LCU do polegar → os dois sítios + comuns de ruptura completa a requerer cirurgia

Lesões ligamentares Graus I e II → raramente cirúrgicas, mas **se houver ruptura completa**

com frouxidão significativa, cirurgia pode ser indicada

Fraturas de Metacarpo

Rockwood & Green's Fractures in Adults – 10ª ed.

3ª FRATURA + COMUM do membro superior — atrás apenas das fraturas de falanges e rádio distal

~70% ocorrem na 2ª e 5ª décadas de vida → trauma ou esporte

MAIORIA ESTÁVEL → tratável de forma conservadora com mobilização precoce

Casos instáveis ou com desvio significativo → **fixação cirúrgica** para melhor resultado funcional

MECANISMO DE LESÃO

Trauma direto → mecanismo + comum (trabalho e esporte)

Esporte → torque rotacional no dedo → fraturas **espirais ou oblíquas**

Soco com punho fechado (boxe/briga) → **alta frequência de fraturas do colo do MTC** → "FRATURA DO BOXER" = fratura do colo do 5º metacarpo (MTC)

EXAMES DE IMAGEM

Incidências padrão: **PA, lateral e oblíqua**

BREWERTON (PA com AMF fletida 65° e RX inclinado 15°) → avalia fraturas pequenas da cabeça do MTC que podem passar despercebidas nas incidências padrão

CLASSIFICAÇÃO GERAL

Por localização: cabeça / colo / diáfise / base

Base: descrever se volar ou dorsal e % da base acometida

Diáfise: transversa, oblíqua, espiral ou cominutiva

Aberta vs. fechada - % de perda óssea

Intra ou extra-articular

FRATURAS ESPECÍFICAS DO POLEGAR

BENNETT → fratura intra-articular da **base do 1º Metacarpo (MTC)** com fragmento volar parcial — **instável pela tração do abdutor longo do polegar**

ROLANDO → fratura intra-articular da base do 1º MTC com traço em Y — mais cominutiva e de pior prognóstico que Bennett

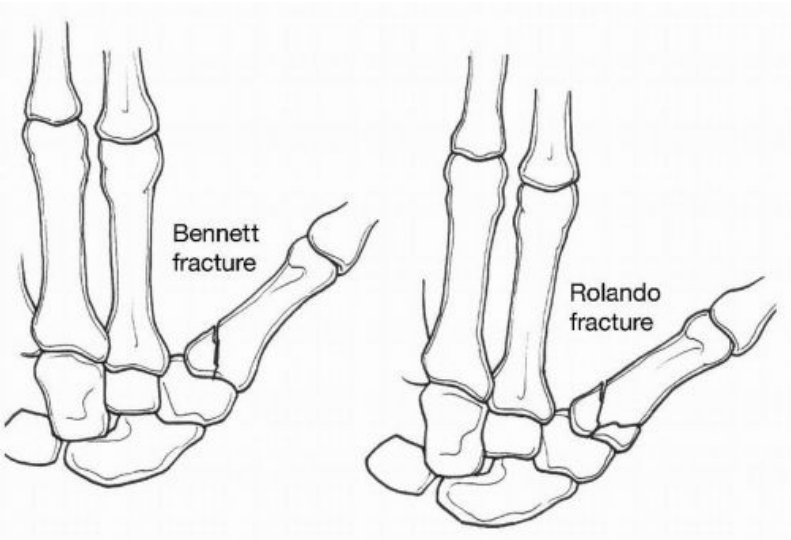

PATOANATOMIA – PONTOS RELEVANTES

2º e 3º MTC → **mais estáveis**, menos mobilidade na CMC → menos tolerantes ao desvio

4º e 5º MTC → **mais móveis** na Articulação Carpometacárpica (CMC) (dorso-volar) → **mais tolerantes ao desvio angular, porém mais propensos a encurtamento, rotação e angulação**

Metáfise → córtex mais fino → **não oferece fixação rígida** para parafusos

Diáfise → córtex espesso e tubular → **melhor compra para fixação**

Cabeça do MTC → forma de came no plano sagital (diâmetro volar-dorsal > diâmetro proximal-distal) → **ligamentos colaterais ficam TENSOS EM FLEXÃO** → imobilizar sempre em flexão da AMF para evitar contratura em extensão

MTC do polegar e indicador → subcutâneos → mais suscetíveis a trauma penetrante e por esmagamento → **fraturas expostas**

TRATAMENTO CONSERVADOR

Maioria das fraturas não deslocadas → **imobilização + buddy taping + movimento precoce**

Fratura do colo (Boxer): indicador tolera **mínimo** desvio; **o quinto dedo tolera até 50°** de angulação isoladamente — acima disso ou com rotação/encurtamento → **cirurgia**

Fraturas da base → redução fechada + imobilização ou fixação percutânea na 1ª semana

Se irredutível ou incongruência articular significativa → redução aberta necessária

INDICAÇÕES CIRÚRGICAS

Desvio significativo, rotação, múltiplas fraturas ou lesão aberta

Fraturas articulares da cabeça e base → REDUÇÃO ABERTA + PARAFUSO LAG OU PLACA

Angulação ou rotação acima do tolerável para cada MTC

Encurtamento significativo com perda de função tendínea

Pseudogarra progressiva

OPÇÕES DE FIXAÇÃO CIRÚRGICA

FIOS DE KIRSCHNER (K-WIRE) → aplicáveis a qualquer padrão de fratura; fácil inserção percutânea — porém: pouca rigidez, podem migrar, risco de infecção e desconforto na reabilitação

PARAFUSO LAG / INTERFRAGMENTÁRIO → fraturas articulares da cabeça e base, oblíquas longas e espirais (fratura deve ter > 2x o diâmetro do MTC de comprimento). Parafusos típicos: **1,5 / 2,0 / 2,4 mm**. Tecnicamente exigente, baixa margem de erro

PLACA → maior rigidez, **mobilização imediata**, restaura comprimento e preenche falhas ósseas. Indicada em fraturas múltiplas/instáveis, grande perda óssea, cominução ou abertura tardia. **Desvantagem:** maior exposição, aderências tendíneas e custo — pode necessitar remoção

FIXAÇÃO INTRAMEDULAR (pinos, parafusos ou haste) → fraturas transversas e oblíquas curtas; boa estabilidade axial com mínima dissecção, mas **controle rotacional limitado**. Parafusos intramedulares cônicos sem cabeça podem controlar melhor a rotação

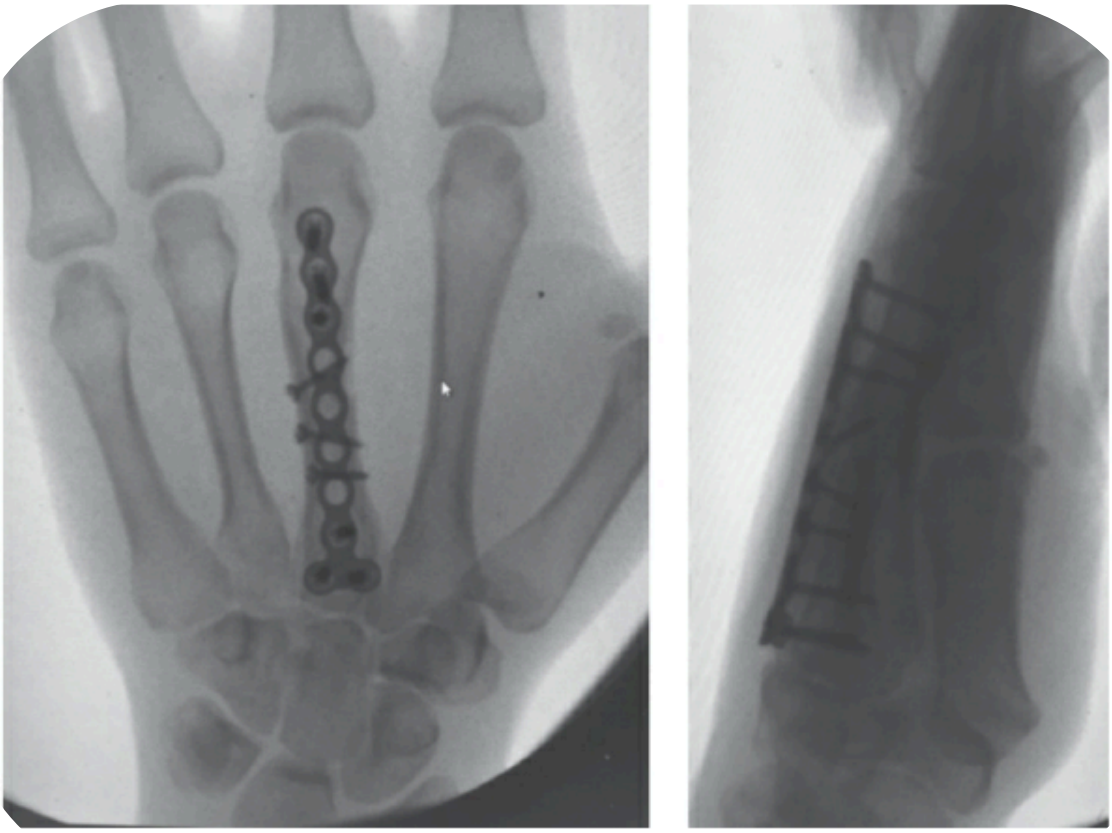

60. Neutralization plate. PA (**A**) and lateral (**B**) radiographs of a spiral metacarpal shaft fracture fixed with interfragmentary screws and a neutr

METACARPO	ANGULAÇÃO DORSAL (DIÁFISE)	ENCURTAMENTO	ROTAÇÃO
Indicador (2°)	< 10°	5–6 mm (2mm encurtam. = ~7° perda extensão)	0° — qualquer rotação > 10° → cirurgia
Médio (3°)	< 10°		
Anular (4°)	< 25°		
Mindinho (5°)	< 45°		

Quanto mais proximal a fratura na diáfise → **maior o desvio** real na cabeça do MTC para mesmo grau de angulação → menos tolerado

ROTAÇÃO → menos tolerada de todas as deformidades — **qualquer desvio rotacional que cause sobreposição de dedos exige correção cirúrgica**

Extensor lag problemático quando encurtamento > 6mm, especialmente nos dígitos-borda ou fraturas múltiplas

Tala imobilizando: **punho em 30° de extensão + AMF em 70–90° de flexão** com possibilidade de fletir os dedos (posição intrínseca plus / posição de Edinburgo)

Buddy taping no dígito adjacente após 4 semanas → **permite mobilidade controlada**

RETIRAR TALA EM 4 SEMANAS → iniciar fisioterapia — rigidez é a complicação + comum do tratamento conservador

Outcomes: maioria estável e com retorno às atividades em ~2 semanas; DASH e estética comparáveis à cirurgia em 2 anos independente do método de imobilização

Gustilo I e II → **não requerem centro cirúrgico emergencial** — podem ser tratadas no pronto-socorro com taxa de infecção de 1,4%

Alto risco: Gustilo III ou comprometimento significativo de partes moles → tratamento cirúrgico formal

Tabagismo → MAIOR TAXA DE INFECÇÃO — único fator de risco confirmado independente do grau de abertura

Em geral, fraturas expostas da mão **não requerem manejo emergencial** — diferente das fraturas expostas de ossos longos

TRATAMENTO CIRÚRGICO

Redução Fechada e Fixação Percutânea: pilar do tratamento cirúrgico — fio de Kirschner (K-wire) é o implante + utilizado: barato, eficaz e percutâneo. Configuração e direção dependem do padrão e geometria da fratura + lesões associadas

Abordagem

ANTERÓGRADA (percutânea) → preferida para dígitos-borda ou técnica bouquet

RETRÓGRADA pelo recesso da cabeça do MTC ou pela cabeça → tempos cirúrgicos menores e menos complicações descritas com pinagem transversa

TRANSVERSA → válida para qualquer abordagem

Parafuso intramedular canulado sem cabeça e K-wire intramedular → alternativas ao K-wire convencional com **rigidez superior**, permitindo movimento mais precoce

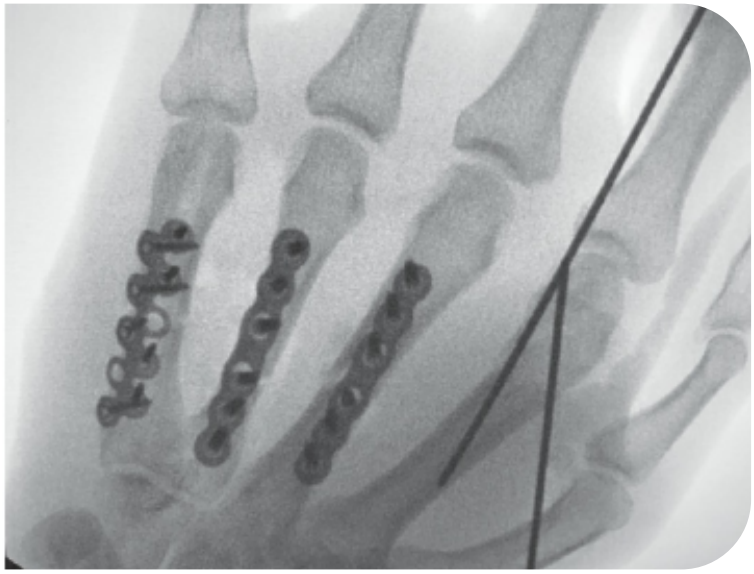

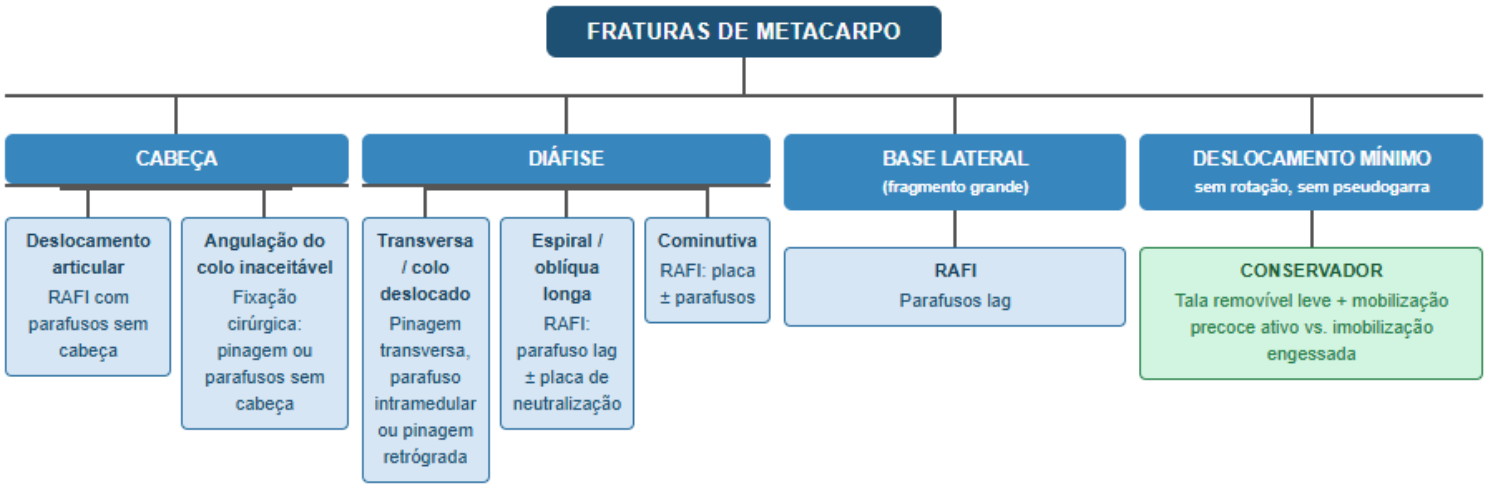

Luxações da Articulação Carpometacárpica (CMC)

Dedos: carga axial com punho cerrado (soco) → **luxação do 4º e 5º MTC.**

REVERSE BENNETT Fratura-luxação da CMC do mindinho com fragmento volar e migração proximal dorsal do MTC

Polegar (Bennett e Rolando): carga axial com polegar em flexão → fragmento volar-ulnar da base do 1º MTC retido pelo **ligamento oblíquo palmar** enquanto o restante do MTC migra proximal, radial e dorsal pelo **abdutor longo do polegar (APL) e adutor**

Rolando → mesmo mecanismo do Bennett, porém com **maior energia** → **traço em Y ou T com cominução intra-articular maior**

Luxações puramente ligamentares da CMC do polegar → menos comuns; luxação dorso-radial pode ocorrer

LESÕES ASSOCIADAS

Comprometimento neurovascular do **nervo ulnar** (ramo motor) → atenção especial na CMC do quinto dedo

Fraturas do carpo: **hamato e trapézio** são os + comuns

Fratura concomitante do MTC e luxações múltiplas da CMC

Polegar → spica com polegar em leve extensão

CIRÚRGICO → padrão ouro para a maioria. **Redução fechada e fixação percutanea** é o procedimento + comum para lesões agudas sem fratura intra-articular grande

Polegar – Bennett: envolvimento articular < 25–30% → CRPP preferida. > 25% → **RAFI com parafuso lag.** Rolando com cominução importante → fixação externa ou distração + pinagem

Lesões crônicas ou fratura intra-articular irredutível → RAFI com parafusos lag, placas e/ou K-wires combinados

✦ **COMPLEMENTOS – CLASSIFICAÇÃO DE GREEN E O'BRIEN + PONTOS DE PROVA**

. **Classificação de Green e O'Brien para fraturas da base do 1º MTC:**

– TIPO 1 – BENNETT: fratura-luxação unicondilar intra-articular

– TIPO 2 – ROLANDO: fratura bicondilar intra-articular em Y ou T

– TIPO 3A: fratura extra-articular transversa da base

– TIPO 3B: fratura extra-articular oblíqua da base

– TIPO 4: fratura fisária — SH2 ou SH3; SH3 = equivalente ao Bennett na criança

. **Técnica de Wagner:** fixação 1º MTC no 2º MTC + fixação no trapézio

. EFFORT: fraturas com **> 30% da superfície articular** podem ser fixadas com parafusos — se PPTSE > 2mm de gap → RAFI. Se irredutível por via fechada → redução aberta

. **Luxação pura carpometacárpica do polegar (sem fratura — não é Bennett):**

– Estabilizador primário clássico nas provas: LIGAMENTO OBLÍQUO ANTERIOR (ligamento bico)

– Literaturas modernas: LIGAMENTO DORSORRADIAL como estabilizador primário

. **Tratamento da luxação pura:**

– Lesão incompleta do ligamento → **conservador**

– Lesão completa → fixação com K-wire + RECONSTRUÇÃO LIGAMENTAR PELO PROCEDIMENTO DE EATON (fita do Flexor Radial do Carpo — FRC)

✦ QUESTÃO COMENTADA – FRATURA DE BENNETT

TARO 2020 — Trauma Adulto / Fratura do Metacarpo

Na fratura-luxação de Bennett, o desvio do fragmento distal é:

A Volar-radial do ápice com encurtamento e pronação do eixo

B Volar-radial do ápice com encurtamento e supinação do eixo

C Dorsal-radial do ápice com encurtamento e pronação do eixo

D **Dorsal-radial do ápice com encurtamento e supinação do eixo ✓**

✓ GABARITO: D

✦ **ENTENDENDO O DESVIO**

. O fragmento volar-ulnar fica **retido pelo ligamento oblíquo palmar** no trapézio — é o fragmento pequeno que não se move

. O restante do 1º Metacarpo (MTC) é puxado sem oposição pelas musculaturas:

– APL (Abdutor Longo do Polegar) → encurtamento + desvio dorsal do ápice

– Adutor do Polegar + Flexor Curto do Polegar (FCP) → supinação da diáfise

. Resultado: ÁPICE DORSO-RADIAL + ENCURTAMENTO + SUPINAÇÃO

. A e B erram no ápice (volar). C erra na rotação (pronação). Só D acerta os três componentes

✦ **MANOBRA DE REDUÇÃO + MACETE**

. Reverter o desvio = fazer o oposto das forças deformantes:

– TRAÇÃO → reverte encurtamento do APL

– PRONAÇÃO → reverte supinação do adutor

– PRESSÃO VOLAR NA BASE → reverte ápice dorsal

. MACETE: o MTC vai sempre ao lado oposto do fragmento pequeno (volar-ulnar) → vai para **dorsal-radial**. Supinação vem do adutor → redução por **pronação**

✦ QUESTÃO COMENTADA – POSICIONAMENTO FUNCIONAL DA MÃO

TARO 2017 — Trauma Adulto / Fratura do Metacarpo

Na imobilização da mão em posicionamento funcional, as metacarpofalângicas devem ficar em flexão de:

A 30°

B 45°

C 60°

D 90° ✓

✓ GABARITO: D

✦ POSIÇÃO INTRÍNSECO PLUS (EDINBURGO)

ARTICULAÇÃO	POSIÇÃO
Punho	30° extensão
AMF (Articulação Metacarpofalângica)	70–90° flexão
AIFP (Articulação Interfalângica Proximal)	0° (extensão)
AIFD (Articulação Interfalângica Distal)	0° (extensão)

✦ POR QUE ESSA POSIÇÃO?

. A lógica é colocar cada cápsula articular sob **máxima tensão** para evitar que retraia em posição de contatura caso haja rigidez:

– AMF em 90° de flexão → ligamentos colaterais ficam **tensos** (forma de came da cabeça do MTC) → impede contratura em extensão, que é a + comum e mais limitante

– AIFP e AIFD em extensão → placa volar e cápsula dorsal sob tensão → impede contratura em flexão dessas articulações

. Usada principalmente em **fraturas do metacarpo**, mas também em fraturas da falange proximal

. MACETE: AMF em 90° → ligamento colateral tenso → não retrai → sem contratura. AIFP/AIFD em 0° → placa volar esticada → sem contratura em flexão

✦ QUESTÃO COMENTADA – CLASSIFICAÇÃO DE GREEN (1º METACARPO)

TEOT 2022 — Trauma Adulto / Fratura do Metacarpo

Masculino, 32 anos, trauma na mão. A fratura apresentada na imagem é classificada por Green como tipo:

- **A** I ✓
- **B** II
- **C** III
- **D** IV

✓ GABARITO: A — TIPO I (BENNETT)

✦ CLASSIFICAÇÃO DE GREEN – 1º METACARPO

TIPO	FRATURA
✓ TIPO I	Fratura-luxação de Bennett — intra-articular unicondilar com fragmento volar-ulnar retido
TIPO II	Fratura de **Rolando** — intra-articular bicondilar em Y ou T, mais cominutiva
TIPO III	Fratura **extra-articular** — transversa (IIIA) ou oblíqua (IIIB) da base
TIPO IV	Fratura **fisária** (epifisária) — equivalente ao Bennett na criança (Salter-Harris II ou III)

✦ COMO IDENTIFICAR NO RX

. No RX da questão: fratura intra-articular da base do 1º Metacarpo (MTC) com **fragmento volar-ulnar pequeno retido** e restante do MTC deslocado proximal e radialmente → padrão clássico de BENNETT

. Rolando teria traço em Y ou T com cominução maior — toda a superfície articular fragmentada

. Extra-articular (III) → traço não entra na articulação — base íntegra

. MACETE: viu fragmento volar-ulnar pequeno + MTC deslocado = **Bennett = Green I**. Viu cominução intra-articular maior = Rolando = Green II